

# MUMIE + COMPUTER





---

# Mumie und Computer

ein multidisziplinäres Forschungsprojekt in Hannover

*Herausgegeben von*

*Rosemarie Drenkhahn und Renate Germer*

Sonderausstellung des Kestner-Museums Hannover  
vom 26. September 1991 bis 19. Januar 1992

---

# Dreidimensionale Darstellung altägyptischer Mumien aus computertomographischen Bildfolgen

Ähnlich wie Röntgenbilder liefern auch die in der Computertomographie (CT) erzeugten Schnittbilder eine zweidimensionale Darstellung der eigentlich dreidimensionalen Wirklichkeit. Für einige Anwendungsgebiete ist dies bereits ausreichend: viele Fragestellungen in der radiologischen Diagnostik wie z.B. das Erkennen von Tumorgewebe lassen sich anhand der Schnittbilder meist sehr gut beantworten. In vielen anderen Bereichen, wo es um die Erfassung komplizierter räumlicher Strukturen geht, ist dagegen eine mehr an unserer Anschauung orientierte Darstellungsweise wünschenswert. Die klinische Praxis hat nämlich gezeigt, daß sich solche Strukturen meist nur sehr schwer aus Schnittbildern erkennen lassen. Eine leichter verständliche räumliche Darstellung ist darüber hinaus oft auch für Patientengespräche sinnvoll.

Aus dieser Motivation heraus wurde in der Arbeitsgruppe von Prof. Dr. Karl Heinz Höhne am Institut für Mathematik und Datenverarbeitung in der Medizin (IMDM) am Universitäts-Krankenhaus Hamburg-Eppendorf eine Methode entwickelt, mit der sich aus räumlichen Folgen paralleler Schnittbilder eines Patienten naturgetreue, dreidimensionale Darstellungen (3D) der untersuchten Organe erzeugen lassen. Das Prinzip ist in Abb. 11 dargestellt: aus der CT-Bildfolge wird das Grauwertvolumen gebildet, wobei eventuell fehlende Schichten zwi-

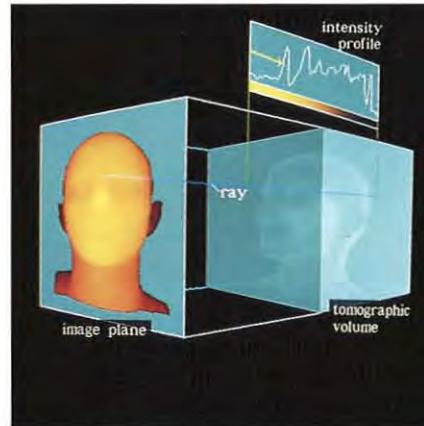


Abb. 11: Schematische Darstellung der angewandten Methode

schen den einzelnen Schnittbildern durch Interpolation ergänzt werden. Nun kann man einen solchen Datenwürfel allerdings nicht direkt darstellen: man würde nur die äußeren Seitenflächen sehen. Es kommt also darauf an, alles in diesem Würfel, was man nicht sehen möchte, „auszublenden“. Glücklicherweise sind verschiedene Gewebearten wie Weichteile oder Knochen im CT aufgrund ihrer höheren Intensität leicht vom Hintergrund zu unterscheiden. Dies macht man sich bei der Darstellung zunutze: ausgehend von einer Bildebene wird für jeden Bildpunkt ein Sichtstrahl (ray) senkrecht zu dieser Ebene in den Datenwürfel geworfen. Der Strahl läuft dabei so lange, bis er an eine Stelle kommt, wo ein bestimmter vorgegebener Intensitätswert, der sogenannte

Schwellwert, überschritten wird. Damit ist die Oberfläche gefunden. Je nach Wahl des Schwellwertes kann man so z.B. die Haut- oder die Knochenoberfläche bestimmen.

Als nächstes stellt sich die Frage, wie eine so gefundene Oberfläche dargestellt werden kann. Ein erster Ansatz ist in Abb. 11 zu erkennen: danach werden alle Punkte um so heller dargestellt, je dichter sie an der Bildebene liegen. Die Nase erscheint z.B. deutlich heller als die weiter hinten liegenden Ohren. Das entstehende Bild erlaubt bereits, die dargestellten Formen grob zu beurteilen. Die heute verwendeten *Schattierungsverfahren* gehen demgegenüber von einem komplizierteren Ansatz aus, bei dem genau berechnet wird, wieviel Licht von einer Beleuchtungsquelle an der Oberfläche des Objekts zum Betrachter reflektiert wird. Die entstehenden 3D-Bilder sind sehr viel realistischer und zeigen eine Vielfalt an Details wie Knochennähte, Gefäßimpressionen oder kleine Löcher. Für diese Verfahren ist es erforderlich, an jedem Punkt der Oberfläche die lokale Oberflächenneigung zu berechnen. Alle im folgenden behandelten Darstellungen der Mumie sind nach diesem Prinzip erzeugt worden. Die vorgestellte Technik läßt sich noch erheblich erweitern, so kann man z.B. verschiedene Organe, die mit verschiedenen Schwellwerten gefunden wurden, unterschiedlich einfärben und damit deutlicher unterscheiden.



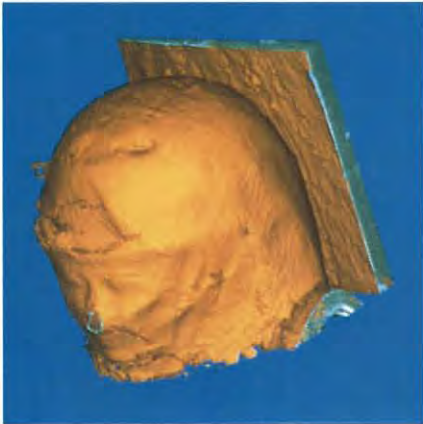


Abb. 12

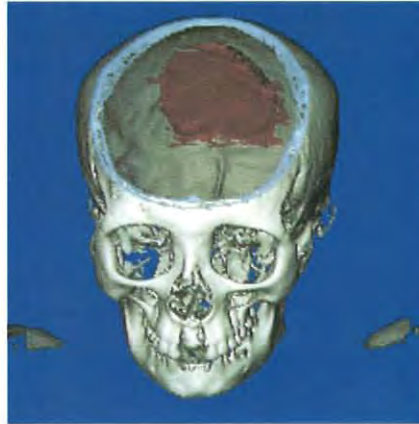

Abb. 15

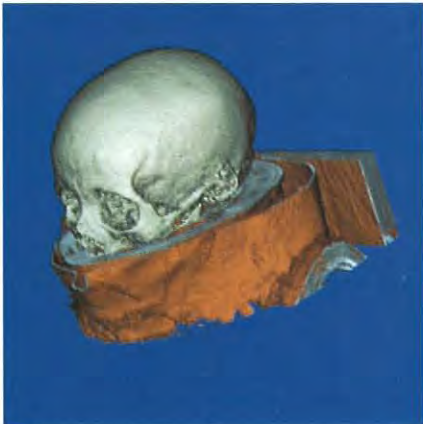

Abb. 13

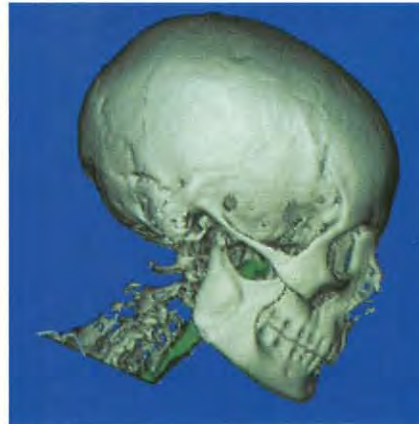

Abb. 16

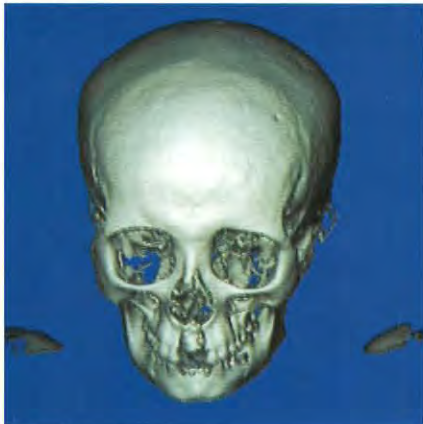

Abb. 14

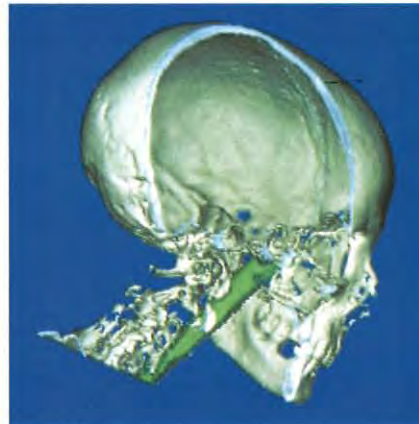


Abb. 17

Die 3D-Darstellung wird heute bereits routinemäßig für die Operationsplanung in Bereichen wie der Gesichts- und Kieferchirurgie oder der Unfallchirurgie eingesetzt. Daneben ergeben sich, wie so oft bei neuen wissenschaftlichen Methoden, Anwendungen, an die man zunächst gar nicht gedacht hat. Die zerstörungsfreie Darstellung altägyptischer Mumien ist ein solches Beispiel. Die in der Ausstellung gezeigten 3D-Bilder wurden mit dem am IMDM entwickelten Programm VOXEL-MAN gerechnet. Abb. 12 zeigt die äußere Hülle. Sie läßt sich am Computer durch Schnitte teilweise oder ganz entfernen, so daß der knöcherne Schädel zum Vorschein kommt (Abb. 13, 14). Ein weiterer Schnitt, diesmal in den Knochen, entfernt die Stirnpartie und gibt so den Blick ins Innere des Schädels frei. Deutlich ist dabei die rot eingefärbte Harzmasse zu sehen, die nach dem Entfernen des Gehirnes in den Schädel eingegossen worden war (Abb. 15).

Viele Details des Knochens werden ebenfalls sehr klar dargestellt (Abb. 16). Wenn man den Schädelknochen wiederum etwas aufschneidet, sieht man deutlich die gebrochene Halswirbelsäule und den hier grün eingefärbten Stock, der offenbar zur Stabilisierung eingeführt wurde (Abb. 17).

Zusammenfassend läßt sich sagen, daß mit dieser neu entwickelten Methode heute eine zerstörungsfreie Mumienuntersuchung wie nie zuvor möglich ist.

Dipl.-Inform. Andreas Pommert  
 Institut für Mathematik und  
 Datenverarbeitung in der Medizin UKE